


# Thrombangiitis obliterans (Morbus Buerger): diagnostische Knacknuss bei familiärer Arteriosklerose

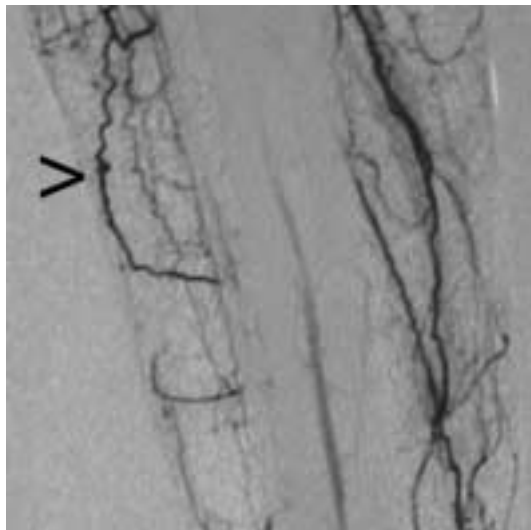
Lukas G. Lorez, Rudolf Flückiger, Andreas Huber, Christoph Koella

Ein heute 52jähriger Patient stellte sich vor 5 Jahren erstmals wegen einer peripheren arteriellen Verschlusskrankheit mit Hauptpathologie im Bereich der Beckenstrombahn (Stadium IV links, I rechts) vor. Risikofaktoren sind ein chronischer Nikotinabusus (50 Packyears) und eine familiäre Belastung (Vater und beide Brüder erkrankten in jungem Alter an peripheren Durchblutungsstörungen); arterielle Hypertonie, Hypercholesterinämie und Diabetes liegen nicht vor; ausserdem besteht eine Alkoholabhängigkeit. Nach Implantation eines iliocofemorales Goretex-Bypass am 12.2.1999 konnte er seine Arbeit vorübergehend wieder aufnehmen. Die Krankheit erwies sich als rasch progredient, so dass am 22.12.2000 auf der rechten Seite ein iliocofemorales Bypass implantiert und links eine distale Anastomosenstenose mittels Venenbypass überbrückt werden musste. 2 Monate später, am 18.2.2001, wurde wegen eines akuten Verschlusses der AFS rechts ein femoropoplitealer Bypass angelegt. Auf der linken Seite entwickelten sich im Verlauf akrale Nekrosen. Wegen akuter Verschlechterung mit Ruheschmerzen wurde am 13.12.2001 ein femorocruraler Bypass mit Armvenen angelegt. Seit Anfang 2001 klagte der Patient über stetige Schmerzen und Missempfindungen mehr im

rechten als im linken Fuss; dies trotz einer nachweislich guten arteriellen Perfusion bis auf Knöchelhöhe, warmer Füße und Zehen. Eine neurologische Ursache konnte nicht nachgewiesen werden. Wegen einer progredienten Nekrose im Bereich der rechten Grosszehe musste der Patient am 30.1.2002 erneut hospitalisiert werden. Erstmals wurde jetzt angesichts einer «warmen Ischämie» die Differentialdiagnose eines Morbus Winiwarter-Buerger erwogen. Die selektive Angiographie vom 22.2.2002 zeigte die typischen «Korkenzieher-Kollateralen» am rechten Unterschenkel (Abb. 1 ) . Eine Ilomedintherapie war allerdings nicht erfolgreich, so dass am 1.3.2002 eine Grosszeheamputation rechts durchgeführt werden musste. Der histologische Befund ist mit einer Thrombangiitis obliterans vereinbar. Wundheilungsstörungen und Infekt erzwangen in der Folge eine Nachamputation im Choppart-Gelenk (16.5.2002) und ein Nachdébridement (11.7.2002). Anlässlich der letzten Kontrolle 11.11.2002 war die Wunde vollständig geheilt. Die Verschlussdruckmessung ergab beidseits einen Knöchel-Arm-Index von 0,9. Das Rauchen konnte sich der Patient noch nicht ganz abgewöhnen. Eine Rente ist beantragt.

## Diskussion

Das von Winiwarter und danach von Buerger beschriebene Krankheitsbild [1] mit peripheren Gefässverschlüssen, das überwiegend bei Männern zwischen 20 und 40 Jahren und der fast obligaten Assoziation von starkem Rauchen [2–5] auftritt, ist mit 1–4% aller peripheren arteriellen Verschlusskrankheiten (PAVK) [5] sehr selten. Häufig wird es erst spät diagnostiziert. Typisch ist eine «warme Ischämie», welche zu 40% mit einer Thrombophlebitis obliterans oder saltans einhergeht [2–5]. Das Erkrankungsalter liegt meistens unter 40 Jahren. Gewisse ethnische Unterschiede werden beobachtet [6]. Die Diagnose sollte histologisch gesichert werden [5]; das Krankheitsbild ist jedoch nach einer gewissen Zeit nicht mehr eindeutig von einer arteriellen peripheren Verschlusskrankheit zu unterscheiden [5]. In der akuten Phase beobachtet man auf kleinen Strecken der mittleren und kleinen Bein- oder Arterien hochentzünd-



**Abbildung 1.** Korkenzieher-Kollateralen am rechten Unterschenkel in der Angiographie.

liche, zellreiche, okkludierende Thromben mit wenig Entzündungszeichen der Gefässwände. Danach kommt es zur Organisation des Thrombus mit noch intakter Lamina elastica interna und der Intima (im Gegensatz zur PAVK). Die klinische Diagnose ist bei typischem Verlauf «per exclusionem» erlaubt [3, 5]. Gewisse genetische Dispositionen können nachgewiesen werden [7]. Die Prognose ist eng an das Rauchen gekoppelt [8]. Eine Ilomedintherapie kann den Verlauf günstig beeinflussen [9].


Drei Verläufe gilt es zu unterscheiden: Sistieren bei Rauchabstinenz, Ausbrennen der Erkrankung oder Progredienz im Sinne von Ischämien mit der Notwendigkeit von Amputationen [3–5, 10].

Im vorliegenden Fall führte die schwere Arteriosklerose der Becken- und Oberschenkelstrombahn im Rahmen einer wahrscheinlich familiären Prädisposition zu einer Fokussierung auf diese Erkrankung. Die Ausbreitung nach distal erfolgte jedoch rasch. Diese atypische Reihenfolge verzögerte die Diagnose, obwohl die Thrombangiitis obliterans auch die stammnahen Gefässe befallen kann [11, 12]. Obwohl in der Literatur für die Diagnose des M. Buerger häufig eine histologische Beweisführung gefordert wird, ist das klinische Bild mit peripheren arteriellen Läsionen, Nikotinabusus, Fehlen von weiteren Risikofaktoren, schubweisem Verlauf, typischem angiologischem Befund und warmer peripherer Ischämie relativ eindeutig [9] und nach dem Scoring-System nach Papa (Tab. 1; bei unserem Patienten 5 Punkte) klar definiert [13]. Die Familienanamnese lässt keine Differenzierung zwischen PAVK und M. Buerger zu. Familiär gehäuftes Vorkommen wird in der Literatur nicht beschrieben.

Angesichts einer schlechten Compliance – der Patient konnte bisher nie ganz auf das Rauchen verzichten – ist die Prognose eher schlecht, eine weitere Amputation wohl nur eine Frage der Zeit [8]. Nikotinabstinenz gilt als einzige sinnvolle Prophylaxe dieser Erkrankung. Largiadèr und Leu beschreiben jedoch auch das mögliche Ausbrennen der TAO [4, 5].

#### Literatur

- Olin JW. Thromboangiitis obliterans (Buerger's disease). *N Engl J Med* 2000;343:864–9.
- Bollinger A, Hollmann B, Schneider E, Fontana A. Thromboangiitis obliterans: diagnosis and therapy in light of new immunological findings. *Schweiz Med Wochenschr* 1979; 109:537–43.
- Jaff MR. Thromboangiitis obliterans (Buerger's disease). *Curr Treat Options Cardiovasc Med* 2000;2:205–12.
- Leu HJ. Buerger's thromboangiitis obliterans. Pathologico-anatomical analysis of 53 cases. *Schweiz Med Wochenschr* 1985;115:1080–6.
- Largiadèr J, Schneider E, Brunner U, Bollinger A. Arterial reconstructions in Buerger disease. *Vasa* 1986;15:174–9.
- Matsushita M, Nishikimi N, Sakurai T, Nimura Y. Decrease in prevalence of Buerger's disease in Japan. *Surgery* 1998;124:498–502.
- Mehra NK, Jaini R. Immunogenetics of peripheral arteriopathies. *Clin Hemorheol Microcirc* 2000;23:225–32.

Bei jüngeren Patienten mit peripherer arterieller Verschlusskrankheit und «warmer Ischämie» ist immer an die Differentialdiagnose eines Morbus Winiwarter-Buerger zu denken. Als zuverlässigste Abklärung wäre dann die Biopsie einer kleinen Arterie mit histologischer Untersuchung, eine Angiographie und gegebenenfalls die Abklärung einer Allergie auf Tabakprodukte durchzuführen. Vorangehend dürfte sich aber eine weitgehende klinische Diagnose nach einem Scoring-System, beispielsweise jenem nach Papa [13] (Tab. 1 ) als hilfreich erweisen. Die Therapie besteht in Abstinenz des Rauchens. Stenosen und Verschlüsse werden mit den bei der arteriellen Verschlusskrankheit gebräuchlichen Revascularisationseingriffen behandelt.

**Tabelle 1. Scoring-System für die Diagnose eines M. Buerger nach Papa [13], Summe aller positiven und negativen Punkte, nach Tabelle 2 ausgewertet.**

A. Positive Punkte	
Alter <30/30–40 Jahre	+2/+1
Claudicatio intermittens ja/in der Anamnese	+2/+1
Phlebitis migrans/saltans in der Anamnese	+2/+1
Armbefall symptomatisch/asymptomatisch	+2/+1
Raynaud-Phänomen ja/in der Anamnese	+2/+1
Angiographie oder Biopsie, beides/eines	+2/+1
B. Negative Punkte	
Alter 45–50/>50 Jahre	–1/–2
Weiblich/Nichtraucher	–1/–2
Nur ein Bein befallen/nur Arme befallen	–1/–2
Kein Puls an den Armen/Beinen	–1/–2
Arteriosklerose, DM, Hypertonie, Hyperlipidämie 5–10/2–5 Jahre später	–1/–2

**Tabelle 2. Scoring-System nach Papa [13], Summe der Punkte zur Bestimmung der Wahrscheinlichkeit einer TAO, errechnet aus Tabelle 1.**

Punkteanzahl	Wahrscheinlichkeit einer TAO
weniger als 2	keine TAO
2 bis 3	Verdacht auf TAO
4 bis 5*	wahrscheinliche TAO
6 und mehr	gesicherte TAO

(\* entspricht unserem Patienten)

- Wysokinski WE, Kwiatkowska W, Sapien-Raczkowska B, Czarnacki M, Doskocz R, Kowal-Gierczak B. Sustained classic clinical spectrum of thromboangiitis obliterans (Buerger's disease). *Angiology* 2000;51:141–50.
- Fiessinger JN, Schafer M. Trial of iloprost versus aspirin treatment for critical limb ischaemia of thromboangiitis obliterans. The TAO Study. *Lancet* 1990;335:555–7.
- Stammler F, Diehm C. Smoking and peripheral vascular disorders. *Z Arztl Fortbild (Jena)* 1995;89:459–66.
- Gilkes R, Dow J. Aortic involvement in Buerger's disease. *Br J Radiol* 1973;46:110–4.
- Abu-Dalu J, Giler S, Urca I. Thromboangiitis obliterans of the iliac artery. Report of two cases. *Angiology* 1973;24:359–64.
- Papa MZ, Rabi I, Adar R. A point scoring system for the clinical diagnosis of Buerger's disease. *Eur J Vasc Endovasc Surg* 1996;11:335–9.